Клинический случай
DOI: https://doi.org/10.17816/uds703452 EDN: EHJVBE

Множественные одонтогенные кисты челюстей как ранний признак синдрома Горлина–Гольца: клиническое наблюдение ребёнка с марфаноподобным фенотипом

И.В. Муратов[1,2,3,4], Р.В. Карагачев[2,3,4], И.А. Лепёшкин[1]

[1] Северо-Западный государственный медицинский университет им. И.И. Мечникова, Санкт-Петербург, Россия;
[2] Детская городская клиническая больница № 5 им. Н.Ф. Филатова, Санкт-Петербург, Россия;
[3] Санкт-Петербургский медико-социальный институт, Санкт-Петербург, Россия;
[4] Санкт-Петербургский государственный университет, Санкт-Петербург, Россия

АННОТАЦИЯ

Синдром Горлина–Гольца (СГГ) — редкая мультисистемная патология с аутосомно-доминантным типом наследования и возрастной вариабельностью манифестации клинических проявлений. Одним из основных признаков синдрома являются одонтогенные кератокисты челюстей, которые в детском возрасте могут предшествовать развитию других симптомов заболевания. В настоящее время отсутствует единое мнение о том, является ли марфаноподобный фенотип редким проявлением самого СГГ или отражает сочетание двух генетически независимых дизморфий. Цель исследования — подчеркнуть диагностическую значимость множественных кератокист челюстей для раннего выявления СГГ, а также продемонстрировать редкое сочетание СГГ и недифференцированной дисплазии соединительной ткани марфаноподобного типа у ребёнка. Представлено клиническое наблюдение пациентки 11 лет с рецидивирующим многоочаговым кистозным поражением челюстей, СГГ и недифференцированной дисплазией соединительной ткани марфаноподобного типа. В данном клиническом случае многоочаговое рецидивирующее кистозное поражение челюстей, развивавшееся с 4-летнего возраста, послужило основанием для подозрения на СГГ с последующим подтверждением диагноза. При медико-генетическом консультировании у пробанда выявлена семейная недифференцированная дисплазия соединительной ткани марфаноподобного типа. Множественные кератокисты челюстей у детей являются значимым ранним диагностическим маркером СГГ и требуют междисциплинарного подхода к диагностике и лечению. Особенность представленного наблюдения — ранняя манифестация кист челюстей и сочетание СГГ с недифференцированной дисплазией соединительной ткани марфаноподобного типа.

Ключевые слова: синдром Горлина–Гольца; множественные кисты челюстей; одонтогенная кератокиста, ранняя диагностика; дисплазия соединительной ткани; марфаноподобный фенотип.

Как цитировать
Муратов И.В., Карагачев Р.В., Лепёшкин И.А. Множественные одонтогенные кисты челюстей как ранний признак синдрома Горлина–Гольца: клиническое наблюдение ребёнка с марфаноподобным фенотипом // Университетская стоматология и челюстно-лицевая хирургия. 2026. Т. 4, № 1. С. 27–34. DOI: 10.17816/uds703452 EDN: EHJVBE

Рукопись получена: 27.02.2026 **Рукопись одобрена:** 19.03.2026 **Опубликована online:** 21.04.2026

ЭКО • ВЕКТОР
Статья доступна по лицензии CC BY-NC-ND 4.0 International
© Эко-Вектор, 2026

Case report
DOI: https://doi.org/10.17816/uds703452 EDN: EHJVBE

Multiple Odontogenic Jaw Cysts as an Early Sign of Gorlin–Goltz Syndrome: A Case Report of a Child With a Marfanoid Phenotype

Igor V. Mouratov[1,2,3,4], Ruslan V. Karagachev[2,3,4], Ivan A. Lepeshkin[1]

[1] I.I. Mechnikov Northwestern State Medical University, Saint Petersburg, Russia
[2] Children's City Clinical Hospital No. 5 named after N.F. Filatov, Saint Petersburg, Russia
[3] Saint Petersburg Medico-Social Institute, Saint Petersburg, Russia
[4] Saint Petersburg State University, Saint Petersburg, Russia

ABSTRACT

Gorlin–Goltz syndrome (GGS) is a rare multisystem disorder characterized by autosomal dominant inheritance and age-dependent variability in clinical manifestations. Odontogenic keratocysts of the jaws represent a hallmark feature of the syndrome and, in pediatric patients, may precede the development of other systemic symptoms. Currently, there is no consensus on whether the Marfanoid phenotype is a rare manifestation of GGS itself or a phenotypic co-occurrence of two genetically independent dysmorphologies. This study aimed to highlight the diagnostic significance of multiple jaw keratocysts in the early detection of GGS and to demonstrate a rare clinical association of GGS with Marfanoid-type undifferentiated connective tissue dysplasia in a child. We present a clinical observation of an 11-year-old female patient with recurrent multifocal cystic jaw lesions, GGS, and undifferentiated connective tissue dysplasia of the Marfanoid type. In the reported case, the presence of multifocal and recurrent cystic jaw lesions, progressing since the age of 4, led to clinical suspicion and subsequent confirmation of GGS. Genetic counseling further identified familial undifferentiated connective tissue dysplasia with a Marfanoid phenotype in the proband. Multiple odontogenic keratocysts in children serve as a critical early diagnostic marker for GGS, necessitating a multidisciplinary approach to diagnosis and management. The presented case is distinguished by the early onset of jaw cysts and the concurrent presentation of GGS with Marfanoid-type undifferentiated connective tissue dysplasia.

Keywords: Gorlin–Goltz syndrome; multiple jaw cysts; odontogenic keratocyst; early diagnosis; connective tissue dysplasia; Marfanoid phenotype.

To cite this article
Mouratov IV, Karagachev RV, Lepeshkin IA. Multiple Odontogenic Jaw Cysts as an Early Sign of Gorlin–Goltz Syndrome: A Case Report of a Child With a Marfanoid Phenotype. *Acta Universitatis Dentistriae et Chirurgiae Maxillofacialis*. 2026;4(1):27–34. DOI: 10.17816/uds703452 EDN: EHJVBE

Submitted: 27.02.2026 **Accepted:** 19.03.2026 **Published online:** 21.04.2026

ECO•VECTOR
The article can be used under the CC BY-NC-ND 4.0 license
© Eco-Vector, 2026

ОБОСНОВАНИЕ

Синдром Горлина–Гольца (СГГ, базальноклеточной невоидной карциномы синдром, Gorlin–Goltz syndrome, nevoid basal cell carcinoma syndrome, NBCCS) — редкая наследственная мультисистемная патология с аутосомно-доминантным типом наследования, характеризующаяся многочисленными базальноклеточными карциномами, множественными кистами челюстей и пороками развития опорно-двигательного аппарата. NBCCS относят к группе факоматозов [1]. Распространённость заболевания составляет от 1:57 000 до 1:256 000 [2]. СГГ считается результатом мутаций в генах *PTCH1, PTCH2* или *SUFU* и передаётся аутосомно-доминантно с высокой пенетрантностью и вариабельной экспрессивностью [3, 4]. У 70–80% пациентов с NBCCS выявляют наследственную мутацию, в остальных случаях обнаруживают мутацию *de novo* [5]. Впервые пациента с признаками NBCCS описали W. Jarisch и J.C. White в 1894 году. G.W. Binkley и H.H. Johnson (1951) J.B. Howell и M.R. Caro (1959) предположили связь между базальноклеточными невусами и другими пороками развития. В 1960 году R.J. Gorlin и R.W. Goltz описали синдром, включающий множественные невоидные базальноклеточные эпителиомы, одонтогенные кератокисты челюстей (ОКК) и аномалии рёбер, получивший в последствии эпонимическое название [6–8].

Клинические признаки, свойственные данному синдрому, разделяют на следующие группы: скелетные аномалии, челюстно-лицевые аномалии, неврологические нарушения, офтальмологические нарушения, аномалии репродуктивной системы и кожные аномалии [9–12]. Диагностику проводят исходя из сочетания основных и второстепенных критериев — наиболее частых и специфических признаков синдрома, предложенных D.G. Evans и соавт. в 1993 году [13]. Диагноз СГГ может быть установлен при наличии двух основных или одного основного и двух второстепенных критериев, а также одного основного критерия с подтверждённой мутацией *PTCH1, PTCH2* или *SUFU* [3, 4, 6, 8, 9, 13]. К основным диагностическим критериям СГГ относят: множественные или ранние (до 20 лет) базальноклеточные карциномы, множественные или ранние (до 20 лет) одонтогенные кератокисты, аномалии рёбер, подошвенно-ладонные ямки, кальцификацию серпа мозга (ламеллярное обызвествление, выявленное рентгенологически) [10, 11, 14]. Наличие СГГ у сибсов и родителей пробанда также является основным диагностическим критерием синдрома [3, 4, 13]. К второстепенным диагностическим критериям относят: макроцефалию, орофациальные расщелины, фибромы яичников, лимфомезентериальные кисты медуллобластому, офтальмологические аномалии, другие скелетные пороки развития.

Марфаноподобные скелетные признаки, такие как высокий рост, астенический тип конституции, длинные пальцы, деформации грудной клетки и др., входят в расширенные фенотипические маркеры СГГ. В классической работе Роберта Горлина (R.J. Gorlin Nevoid basal-cell carcinoma syndrome, 1987) автор указывает, что marfanoid habitus встречается примерно у 5–8% пациентов [8]. Имеются единичные сведения о сочетании дисплазии соединительной ткани, в частности марфаноподобного фенотипа и СГГ. В настоящее время нет чётких представлений, является ли такое сочетание случайным совпадением или вариацией экспрессивности гена *PTCH1*. Общая интерпретация такого фенотипического сочетания отсутствует [15]. Необходимо отметить, что список основных классических критериев СГГ, описанный D.G. Evans и соавт. в 1993 году, изменяется со временем, также добавляют новые второстепенные критерии [12, 13].

Множественные ОКК при СГГ встречаются в 65–75% случаев, достигая 100% в отдельных (в частности, специализированных) выборках [2, 16–18]. Одонтогенные кератокисты чаще развиваются в нижней челюсти (69%). На нижней челюсти в 43% кисты выявляют в области маляров, в 18% — в области резцов и клыков и 7% — в области премоляров. На верхней челюсти 14% приходится на область резцов и клыков, 12% — маляров и 3% — премоляров [19]. Максимальное количество кист, которые могу быть обнаружены во время обследования пациента, может достигать 30 [20]. У 13% пациентов с СГГ кисты челюсти выявляют в среднем в 10 лет, а у 51% — в возрасте от 20 лет. Тенденция к росту новых кист и рецидиву старых сохраняется до 30 лет, после чего темпы выявляемости кист начинают уменьшаться [21].

Клинически множественные ОКК могут развиваться незаметно до тех пор, пока не достигнут больших размеров, что может привести к асимметрии лица, смещению и/или ретенции зубов. Редко отмечают появление слабой болезненности в области локализации кисты и необычный привкус во рту после её вскрытия [21]. Выявление множественных и/или ранних ОКК некоторые авторы считают основным первичным диагностическим маркером СГГ [16]. В диагностике множественных кист челюстей важную роль играют рентгенологические и гистологические исследования. На рентгенограмме паракератинизирующая одонтогенная кератокиста чаще всего выглядит как крупное однокамерное однородное рентгенопрозрачное образование с ровными краями, распространяющееся вдоль длинной оси нижней челюсти. В 35% случаев она связана с ретинированным зубом и поэтому может рентгенологически имитировать фолликулярную кисту [19]. Одонтогенная кератокиста имеет тенденцию к росту в передне-заднем направлении, замещая губчатую кость и сохраняя при этом язычный и щёчный кортикальные слои. По мере увеличения размера ОКК может становиться многокамерным или псевдомногокамерным образованием по типу «мыльных пузырей», истончая кортикальную кость и вызывая смещение, а в редких случаях — лизис зубов. Киста может достигать очень больших размеров, поражая даже всю ветвь нижней челюсти до венечного отростка [22, 23].

По мнению некоторых авторов, рентгенологический скрининг по выявлению кист челюстей (ортопантомограмма) при подозрении на семейную форму СГГ необходимо проводить с 5 лет [4]. Гистологическое исследование кисты является обязательным диагностическим мероприятием [9, 14]. Морфологически кератокисты при СГГ являются паракератинизирующими одонтогенными кистами [5, 23]. Поскольку СГГ считается заболеванием с аутосомно-доминантным типом наследования, у детей больного человека или носителя мутации риск заболевания составляет не менее 50%. Медико-генетическое консультирование должно входить в порядок диагностики данного заболевания [18, 24]. Генетическое исследование и молекулярно-генетическое тестирование проводят в случаях, когда у пациента недостаточно клинических диагностических критериев [25]. Молекулярно-генетическое тестирование направлено на поиск патогенных мутаций в генах *PTCH1, PTCH2, SUFU* [6, 15], прежде всего с целью секвенирования гена *PTCH1* [18]. Дифференциальная диагностика проводится с различными одонтогенными кистами и новообразованиями челюстей: фолликулярная киста, радикулярная киста, амелобластома и др. [14]. Кроме того, множественные кисты челюстей могут быть признаком и других синдромов, таких как синдром Элерса–Данло, синдром Нунана. Это необходимо учитывать в диагностическом поиске [15, 16, 26].

Методы лечения кератокист разнообразны — от простого вылущивания кисты с кюретажем, марсупиализации до цистэктомии с периферической остеотомией или резекции кости единым блоком. Последний метод достаточно радикален, но при этом значительно снижается риск рецидивов, которые при более щадящем подходе могут достигать 62%. [14, 27]. По некоторым сведениям, местное применение раствора Карнуа (Carnoy's solution) или 5-фторурацила при цистэктомии и марсупиализации значительно снижает вероятность рецидивов [16, 27]. Возможен новый метод лечения СГГ с помощью таргетной терапии [18].

ОПИСАНИЕ СЛУЧАЯ

В клинику обратились родители девочки 11 лет с жалобами на асимметрию лица ребёнка в области тела нижней челюсти слева и в меньшей степени справа, а также периодически возникающие воспалительные изменения в области нижней челюсти слева. Семья постоянно проживает в отдалённом регионе Российской Федерации.

Анамнез заболевания. Со слов матери, асимметрию лица ребёнка заметили в возрасте 4,5 года. Обратились в стационар по месту жительства с жалобами на образование в области верхней челюсти слева. На компьютерной томограмме выявлено кистозное образование верхней челюсти слева. Объём и вид проведённого хирургического вмешательства не уточнён. В последующем, до 9 лет, ребёнку проведены экстренные и плановые операции (всего — три) по поводу рецидивирующих кист верхней и нижней челюсти слева. Заключений гистологического исследования и выписных эпикризов стационарного лечения не предоставлено. Анамнез собран на основании выписок из амбулаторной карты «История развития ребёнка» и со слов матери ребёнка.

Анамнез жизни. Ребёнок от первой беременности, протекавшей на фоне хронической фетоплацентарной недостаточности. Роды срочные, самопроизвольные. Масса тела при рождении — 4210 г, длина — 57 см, оценка по Апгар — 7/9 баллов. Диагностированы церебральная ишемия 2-й степени, внутрижелудочковое кровоизлияние 1–2-й степени слева и 2-й степени справа, гипертензионный синдром. Микрофтальм слева. Состоит на диспансерном учёте у невролога (резидуальная энцефалопатия), офтальмолога (миопия средней степени, амблиопия), эндокринолога и ортопеда (высокорослость), кардиолога (функциональный систолический шум, дополнительная хорда левого желудочка), гатроэнтнеролога (синдром раздражённого кишечника смешенного типа).

Семейный анамнез. Множественные кисты челюстей у родственников первой линии не выявлены. Отмечается ранняя высокорослость по женской линии.

Особенности общего статуса. Общее состояние удовлетворительное, сознание ясное. Интеллектуальное и когнитивное развитие соответствуют возрасту. Рост — 178 см, вес — 50 кг. Телосложение астеническое. Выявлены долихоцефалия, долихостеномелия, постуральный кифоз (сутулость), воронкообразная деформация грудной клетки 0–1-й степени. Гипермобильность суставов — 6–7 баллов по шкале Бейтона (для 11 лет — выше нормы). Половое развитие по Таннеру — II стадия (соответствует возрасту). На обзорной рентгенограмме грудной клетки вывялено ребро Люшко (IV ребро слева). На электрокардиографии — функциональная брадиаритмия.

Местный статус. Лицо асимметричное за счёт увеличения объёма нижней трети, преимущественно слева. Кожные покровы физиологической окраски, без гиперемии, инфильтрации и свищевых ходов. Послеоперационный гипертрофический рубец на коже левой подчелюстной области. В области тела нижней челюсти с обеих сторон, больше слева, определяется выраженное выбухание костной ткани плотной консистенции, безболезненное, с чёткими границами. Регионарные лимфатические узлы не увеличены. Открывание рта и движения нижней челюсти свободные. В полости рта: слизистая оболочка на всех участках обычной влажности, без патологических элементов. Отсутствуют 25, 26, 27, 36, 37 зубы. Ротация коронки 23, конвергенция коронок 23 и 34, незначительная дивергенция коронок 34 и 35. Зубы устойчивы, перкуссия боли не вызывает. Слизистая оболочка над патологическими костными образованиям верхней и нижней челюстей не изменена. Умеренная деформация альвеолярного отростка верхней челюсти слева. Деформация

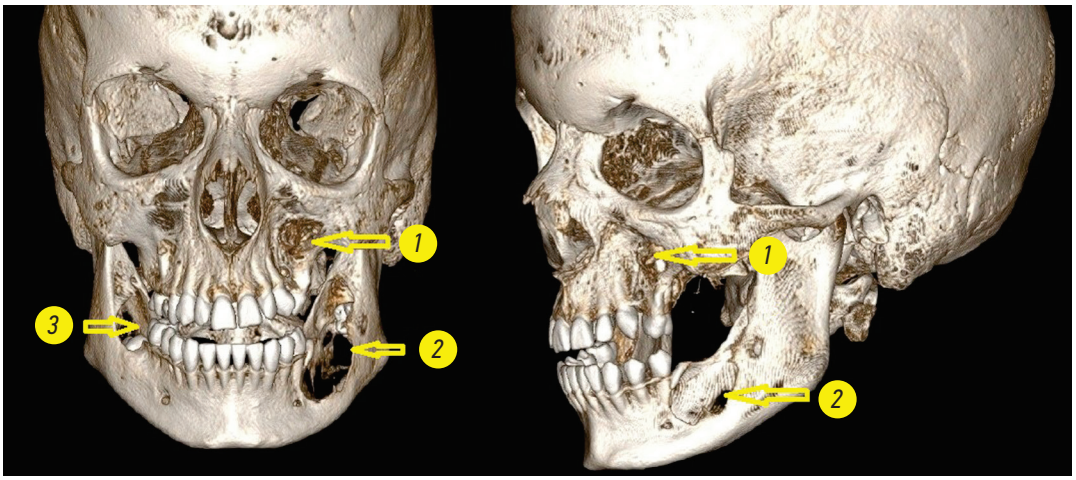

Рис. 1. Визуализация мультиспиральной компьютерной томограммы костей черепа, 3D-реформация. Стрелками указаны патологические полостные образования: *1* — верхней челюсти слева; *2* — нижней челюсти слева; *3* — нижней челюсти справа.
Fig. 1. Visualization of a multispiral computed tomography scan of the skull bones, 3D reformation. The arrows indicate pathological cavities: *1*, upper jaw on the left; *2*, lower jaw on the left; *3*, lower jaw on the right.

тела нижней челюсти слева за счёт костного выбухания в вестибулярную сторону с чёткими границами. Подлежащая костная ткань в мезиальных отделах выбухания не пальпируется. Положительный симптом Дюпиетрена в дистальных отделах образования. Умеренная деформация тела нижней челюсти справа за счёт костного выбухания в вестибулярную сторону с чёткими границами. Симптом Дюпиетрена отрицательный.

Заключение мультиспиральной компьютерной томографии. На компьютерной томограмме лицевого черепа, выполненной по стандартной программе, получены аксиальные срезы и 2D- и 3D-реформации. Выявляются три полостных образования: слева в верхней челюсти 2,7×1,9 см с уровнем жидкости; слева в нижней челюсти 3,7×4,2 см с неоднородным содержимым; справа в нижней челюсти 3,8×1,8 см с неоднородным содержимым. Верхнечелюстные пазухи воздушны (рис. 1).

Предоперационный диагноз: «Киста верхней челюсти слева, киста нижней челюсти слева, киста нижней челюсти справа. СГГ. Гипертрофический рубец кожи левой подчелюстной области».

Под общим обезболиванием проведено удаление кист с оболочками (цистэктомия) и иссечение гипертрофического рубца левой подчелюстной области.

Послеоперационный период протекал без особенностей. Заживление послеоперационных ран — первичным натяжением.

Заключение гистологического исследования — одонтогенные кератокисты.

В связи с экстремально высоким ростом, гипермобильностью суставов и другими клиническими признаками дисплазии соединительной ткани ребёнок консультирован врачом — медицинским генетиком. Заключение врача — медицинского генетика: «Недифференцированная дисплазия соединительной ткани, марфаноподобный фенотип; синдром Горлина–Гольца».

Диагноз при выписке из стационара. Основной: «Одонтогенные кератокисты верхней челюсти слева, нижней челюсти слева и справа (K09.0)». Сопутствующий: «Гипертрофический рубец кожи левой подчелюстной области (L91.0); Синдром Горлина–Гольца (Q87.8); недифференцированная дисплазия соединительной ткани, марфаноподобный фенотип (M35.8)».

Девочка выписана в удовлетворительном состоянии.

Рекомендовано: наблюдение у стоматолога (челюстно-лицевого хирурга); рентгенологический скрининг (ортопантомография) не реже 1 раза в год; наблюдение у онкодерматолога; молекулярно-генетическое тестирование — исследование панели генов-супрессоров опухолей (*PTCH1, PTCH2, SUFU*), а также панели генов, ассоциированных с марфаноподобным фенотипом; повторная консультация врача-генетика по результатам тестирования; очное консультирование членов семьи первой и второй линии родства врачом-генетиком (табл. 1).

ОБСУЖДЕНИЕ

При анализе медицинской литературы подтверждено, что множественные одонтогенные кератокисты являются ранним и одним из основных диагностических критериев СГГ, достигая 100% частоты в наблюдениях синдрома [18]. Однако ранняя выявляемость ОКК у детей проблематична в связи с долгим бессимптомным течением [23]. Средний возраст манифестации кератокисты челюсти у ребёнка при СГГ — 10 лет [21]. В приведённом клиническом случае многоочаговые и рецидивирующие кистозные поражения челюстей развивались с 4 лет. Наше наблюдение стало одним из ранних описанных в литературе случаев кератокисты при СГГ [28]. У представленной пациентки диагностика синдрома основана на совокупности основных и второстепенных диагностических критериев, принятых в настоящее время [10, 11]. Основными диагностическим

Таблица 1. Хронология развития болезни

Table 1. Chronology of disease development

Возраст пациентки	Ключевые события и клинические проявления	Диагностические и лечебные мероприятия
4,5 года	Дебют заболевания: появление выраженной асимметрии лица	Нет сведений
5 лет	Выявление кистозного образования верхней челюсти слева	Хирургическое вмешательство. Данные о хирургическом вмешательстве и гистологическом исследования отсутствуют
7–9 лет	Рецидивирующее течение процесса; появление новой кисты на нижней челюсти слева и её нагноение; рецидив кисты верхней челюсти слева	Серия экстренных и плановых операций по поводу рецидивов кист верхней челюсти и воспалительных осложнений. Выписные эпикризы отсутствуют. Данные гистологического исследования отсутствуют
11 лет	Манифестация множественного поражения: киста нижней челюсти справа, рецидивы кист верхней и нижней челюстей слева	Удаление кист всех локализаций
11 лет	Верификация диагноза	Гистологическое исследование: одонтогенные кератокисты
11 лет	Генетический скрининг	Консультация генетика. Установлен основной диагноз: «Синдром Горлина–Гольца (синдром невоидной базальноклеточной карциномы)»
11 лет	Сопутствующая патология	Консультация генетика. Диагностирована недифференцированная дисплазия соединительной ткани (марфаноподобный фенотип)

маркером в данном случае считается раннее и последовательное возникновение кератокист челюстей, а также выявленная позднее аномалия IV ребра. Второстепенные диагностические признаки СГГ у пациентки — врождённый микрофтальм слева, высокорослость и другие скелетные аномалии.

Обращает внимание высокий рост пациентки, астеническое телосложение, выраженная долихоцефалия. В возрасте 11 лет рост 177 см соответствует категории «очень высокий» («экстремально высокий», выше 97-го процентиля). В данном наблюдении ранняя высокорослость, астеническое телосложение и нарушения осанки имеют семейный характер по женской линии. В связи с наличием скелетных, висцеральных, кардиологических и офтальмологических признаков дисплазии соединительной ткани ребёнок и мать консультированы врачом-генетиком. Дисплазии соединительной ткани — это генетически детерминированные состояния, связанные с дефектами волокнистых структур и основного вещества соединительной ткани, которые могут приводить к нарушению формообразования органов и систем. Дисплазии соединительной ткани имеют прогредиентное течение и могут определять особенности ассоциированной коморбидной патологии [29]. В приведённом клиническом наблюдении диагноз врача медицинского генетика — «Недифференцированная дисплазия соединительной ткани, марфаноподобный фенотип» — основан на фактах полисистемности и полиорганности, характерных для поражений дисплазии соединительной ткани, и на данных семейного анамнеза. Наличие признаков дисплазии соединительной ткани может маскировать или, наоборот, дополнять клиническую картину СГГ и требует более тщательного обследования систем и органов, характерного для марфаноподобных состояний. В отдельных публикациях обсуждается, является ли марфаноподобный фенотип редким проявлением СГГ или результатом сочетания двух независимых генетических состояний [15]. В представленном наблюдении имеется чёткая семейная линия высокорослости и других марфаноподобых признаков без каких-либо данных о симптомах СГГ у родственников. На основании этого можно предположить, что в приведённом клиническом случае дисплазии соединительной ткани являются фоном, а не одним из проявлений СГГ.

Проведённое хирургическое лечение в объёме цистэктомий в данном случае не является гарантированно успешным. Имеется высокий риск рецидивов. Тем не менее считаем, что выбранная тактика оправдана. Применение более радикальных методов хирургического лечения без подтверждённого гистологического диагноза недопустимо.

ЗАКЛЮЧЕНИЕ

Представленная последовательная клиническая, медико-генетическая, гистологическая диагностика СГГ, протекающего на фоне недифференцированной дисплазии соединительной ткани (марфаноподобный фенотип), определила стратегию дальнейшего мультидисциплинарного лечения ребёнка. Наше наблюдение иллюстрирует необходимость медико-генетической оценки при случайных рентгенологических находках ОКК у детей и обращает внимание на возможное сочетание СГГ и недифференцированной дисплазии соединительной ткани.

ДОПОЛНИТЕЛЬНАЯ ИНФОРМАЦИЯ

Вклад авторов. И.В. Муратов — определение концепции, работа с данными, валидация, написание черновика рукописи, пересмотр и редактирование рукописи; Р.В. Карагачев — визуализация, написание черновика рукописи; И.А. Лепёшкин — анализ данных, валидация, пересмотр и редактирование рукописи. Все авторы одобрили рукопись (версию для публикации), а также согласились нести ответственность за все аспекты настоящей работы, гарантируют надлежащее рассмотрение и решение вопросов, связанных с точностью и добросовестностью любой её части.

Согласие на публикацию. Авторы получили письменное информированное добровольное согласие законных представителей пациента на публикацию его конфиденциальных данных, в том числе фотографий, в научном журнале, включая его электронную версию (дата подписания 01.10.2019). Объём публикуемых данных с законными представителями пациента согласован.

Источники финансирования. Отсутствуют.

Раскрытие интересов. Авторы заявляют об отсутствии отношений, деятельности и интересов за последние три года, связанных с третьими лицами (коммерческими и некоммерческими), интересы которых могут быть затронуты содержанием статьи.

Оригинальность. При создании настоящей работы авторы не использовали ранее опубликованные сведения (текст, иллюстрации, данные).

Доступ к данным. Авторы предоставляют полный открытый (неограниченный) доступ к данным, размещённым на внешнем ресурсе (репозитории).

Генеративный искусственный интеллект. Для перевода аннотации на английский язык в академическом стиле и приведения списка литературы к стандарту Vancouver (Vancouver style) использовали функцию AI Overviews поисковой системы Google. Период использования — февраль 2026 г.

Рассмотрение и рецензирование. Настоящая работа подана в журнал в инициативном порядке и рассмотрена по обычной процедуре. В рецензировании участвовали

ADDITIONAL INFO

Author contributions: I.V. Mouratov: conceptualization, data curation, validation, writing—original draft, writing—review & editing; R.V. Karagachev: visualization, writing—original draft; I.A. Lepeshkin: formal analysis, validation, writing—review & editing. All the authors approved the version of the manuscript to be published and agreed to be accountable for all aspects of the work, ensuring that questions related to the accuracy or integrity of any part of the work are appropriately investigated and resolved.

Consent for publication: Written informed consent was obtained from all the participants for publication of personal data in a scientific journal and its online version (signed on October 01, 2019). The scope of published data was approved by the participants.

Funding sources: No funding.

Disclosure of interests: The authors have no relationships, activities, or interests for the last three years related to for-profit or not-for-profit third parties whose interests may be affected by the content of the article.

Statement of originality: No previously obtained or published material (text, images, or data) was used in this study or article.

Data availability statement: The authors provide full open (unrestricted) access to data deposited in an external repository.

Generative AI: The AI Overviews feature of the Google search engine was used to translate the abstract into academic English and to format the reference list according to Vancouver style. The tool was used in February 2026.

Provenance and peer-review: This paper was submitted unsolicited and reviewed following the standard procedure.

СПИСОК ЛИТЕРАТУРЫ | REFERENCES

1. Silva LP, Rolim LS, Silva LA, et al. The recurrence of odontogenic keratocysts in pediatric patients is associated with clinical findings of Gorlin-Goltz Syndrome. *Med Oral Patol Oral Cir Bucal*. 2020;25(1):e56–e60. doi: 10.4317/medoral.23185

2. Wadde KR, Ghodke MN, Chowdhar AS, et al. Oral and Maxillofacial Surgeon's Perspective on Gorlin-Goltz Syndrome—A Report of Two Cases. *Ann Maxillofac Surg*. 2022;12(2):248–251. doi: 10.4103/ams.ams_235_21 EDN: MNIAKG

3. Snehanjan S, Mahato B, Mandal S, Saha S. Gorlin–Goltz syndrome—Report of a case with review of literature. *Medical Reports*. 2024;8. doi: 10.1016/j.hmedic.2024.100137

4. Vigano L, Casu C, Brignoglio M, et al. Oral Manifestations of Some Rare Diseases: A Narrative Review of the Radiological Findings in Orthopantomography. *J Dent Sci*. 2020;15(3):409–415. doi: 10.36347/sjds.2020.v07i10.003 EDN: SVPXBM

5. Safronova MM, Arantes M, Lima I, et al. Gorlin-Goltz syndrome: review of the neuroradiological and maxillofacial features illustrated with two clinical cases. *Acta Med Port.* 2010;23(6):1119–1126. (In Portuguese)

6. Abdul Rahman N, Breim F, Zakour J, et al. Nevoid basal cell carcinoma syndrome (Gorlin syndrome): a case report. *J Med Case Rep*. 2025;19(1):36. doi: 10.1186/s13256-025-05036-1 EDN: NJJXUW

7. Bresler SC, Padwa BL, Granter SR. Nevoid Basal Cell Carcinoma Syndrome (Gorlin Syndrome). Head Neck Pathol. 2016;10(2):119–124. doi: 10.1007/s12105-016-0706-9 EDN: AHMVBH

8. Gorlin RJ. Nevoid basal-cell carcinoma syndrome. *Medicine*. 1987;66(2):98–113. doi: 10.1097/00005792-198703000-00002

9. Alemayehu A, Fantahun S, Garoma G, et al. Gorlin-Goltz syndrome: Multidisciplinary approach for early diagnosis of rare disease for better patient outcome. *Radiol Case Rep*. 2025;20(9):4768–4773. doi: 10.1016/j.radcr.2025.06.012 EDN: NVWAKU

10. Bhavsar BC, Patel H, Pandya HB, et al. Gorlin Goltz Syndrome A Rare Entity: Case Report and Review of Literature. *Acta Scientific Dental Sciences*. 2022;6(12). doi: 10.31080/ASDS.2022.06.1509

11. Jawa DS, Sircar K, Somani R, et al. Gorlin–Goltz syndrome. *J Oral Maxillofac Pathol*. 2009;13(2):89–92. doi: 10.4103/0973-029X.57677

12. Saida G, Maroua G, Omar W, et al. Gorlin–Goltz Syndrome: A Case Report. *SAS J Surg*. 2025;11(4):416–425. doi: 10.36347/sasjs.2025.v11i04.001 EDN: DQHPMT

13. Evans DG, Ladusans EJ, Rimmer S, et al. Complications of the naevoid basal cell carcinoma syndrome: results of a population based study. *J Med Genet*. 1993;30(6):460–464. doi: 10.1136/jmg.30.6.460

14. Prestes JI, Carlini JL. Gorlin–Goltz Syndrome: Literature Review and Report of Two Clinical Cases. *Acta Scientific Dental Sciences*. 2021;5(5):86–94.
15. Maeda K, Kido M, Kondoh S, et al. A case of nevoid basal cell carcinoma syndrome associated with marfanoid habitus. *J Dermatol*. 1993;20(11):706–711. doi: 10.1111/j.1346-8138.1993.tb01366.x
16. Attur S, Patel JK, Attur K, Menat S. Gorlin–Goltz Syndrome: Report of a Rare Case with an Update on the Review of the Literature. *Contemp Clin Dent*. 2023;14(4):317–321. doi: 10.4103/ccd.ccd_139_23 EDN: ZUYDTA
17. Gu XM, Zhao HS, Sun LS, Li TJ. PTCH mutations in sporadic and Gorlin-syndrome-related odontogenic keratocysts. *J Dent Res*. 2006;85(9):859–863. doi: 10.1177/154405910608500916
18. Kim HS, Heo S, Kim KS, et al. Gorlin-Goltz Syndrome: A Case Report and Literature Review with PTCH1 Gene Sequencing. *Arch Plast Surg*. 2023;50(4):384–388. doi: 10.1055/a-2096-3536
19. Ramesh M, Krishnan R, Chalakkal P, Paul G. Gorlin-Goltz Syndrome: Case report and literature review. *J Oral Maxillofac Pathol*. 2015;19(2):267. doi: 10.4103/0973-029X.164557
20. Nilesh K, Tewary S, Zope S, et al. Dental, dermatological and radiographic findings in a case of Gorlin-Goltz Syndrome: report and review. *Pan Afr Med J*. 2017;27:96. doi: 10.11604/pamj.2017.27.96.12025
21. Lo Muzio L. Nevoid basal cell carcinoma syndrome (Gorlin syndrome). *Orphanet J Rare Dis*. 2008;3:32. doi: 10.1186/1750-1172-3-32
22. Snoeckx A, Vanhoenacker FM, Verhaert K, et al. Gorlin-Goltz syndrome in a child: case report and clinical review. *JBR-BTR*. 2008;91(6):235–239.
23. Strokov S. Les kystes maxillaires sous le microscope du pathologiste: proposition d'une classification morphologique illustrée par un atlas iconographique. *Médecine humaine et pathologie*. 2024. Available from: https://dumas.ccsd.cnrs.fr/dumas-04647858
24. Casaroto AR, Loures DC, Moreschi E, et al. Early diagnosis of Gorlin-Goltz syndrome: case report. *Head Face Med*. 2011;7:2. doi: 10.1186/1746-160X-7-2 EDN: UKGFGD
25. Spadari F, Pulicari F, Pellegrini M, et al. Multidisciplinary approach to Gorlin-Goltz syndrome: from diagnosis to surgical treatment of jawbones. *Maxillofac Plast Reconstr Surg*. 2022;44(1):25. doi: 10.1186/s40902-022-00355-5 EDN: CQGHPK
26. Hubacek M, Kripnerova T, Nemcikova M, et al. Odontogenic keratocysts in the Basal Cell Nevus (Gorlin-Goltz) Syndrome associated with paresthesia of the lower jaw: Case report, retrospective analysis of a representative Czech cohort and recommendations for the early diagnosis. *Neuro Endocrinol Lett*. 2016;37(4):269–276.
27. Ortega García de Amezaga A, García Arregui O, Zepeda Nuño S, et al. Gorlin-Goltz syndrome: clinicopathologic aspects. *Med Oral Patol Oral Cir Bucal*. 2008;13(6):E338– E343.
28. Vijayakumar A, Philip RM, Criton S. Youngest Encounter with Gorlin-Goltz Syndrome: Navigating Early Diagnosis and Management. *Indian J Paediatr Dermatol*. 2024;25(4):315–318. doi: 10.4103/ijpd.ijpd_41_25
29. Akatova EV, Arutyunov GP, Baranov AA, et al. Clinical guidelines. Undifferentiated connective tissue diseases. *Terapiya*. 2024;10(S5):1–43. doi: 10.18565/therapy.2024.5suppl.1-43 EDN: XBFRFF

ОБ АВТОРАХ

***Муратов Игорь Васильевич;**
адрес: Россия, 195196, Санкт-Петербург, Заневский пр., д. 1/82;
ORCID: 0009-0007-1209-3418; eLibrary SPIN: 1149-4788;
e-mail: mouratov@list.ru

Карагачев Руслан Викторович;
ORCID: 0009-0001-6835-9031; eLibrary SPIN: 6163-9565;
e-mail: rus.karagachev@yandex.ru

Лепёшкин Иван Александрович;
ORCID: 0009-0009-0817-1844;
e-mail: ivan09112002@gmail.com

AUTHOR INFO

***Igor V. Mouratov;**
address: 1/82 Zanevsky Ave, Saint Petersburg, Russia, 195196;
ORCID: 0009-0007-1209-3418;
eLibrary SPIN: 1149-4788; e-mail: mouratov@list.ru

Ruslan V. Karagachev;
ORCID: 0009-0001-6835-9031; eLibrary SPIN: 6163-9565;
e-mail: rus.karagachev@yandex.ru

Ivan A. Lepeshkin;
ORCID: 0009-0009-0817-1844;
e-mail: ivan09112002@gmail.com

* Автор, ответственный за переписку / Corresponding author